

## Insolite immagini ecocardiografiche di dissezione aortica

Gianaugusto Slavich, Luigi P. Badano, Renata Mirolo, Nicoletta Finato\*, Paolo M. Fioretti

Unità Operativa di Cardiologia, \*Istituto di Anatomia Patologica, Azienda Ospedaliera "S. Maria della Misericordia", Udine

(Ital Heart J Suppl 2000; 1 (2): 272-273)

Ricevuto il 22 novembre 1999; accettato il 10 dicembre 1999.

Per la corrispondenza:

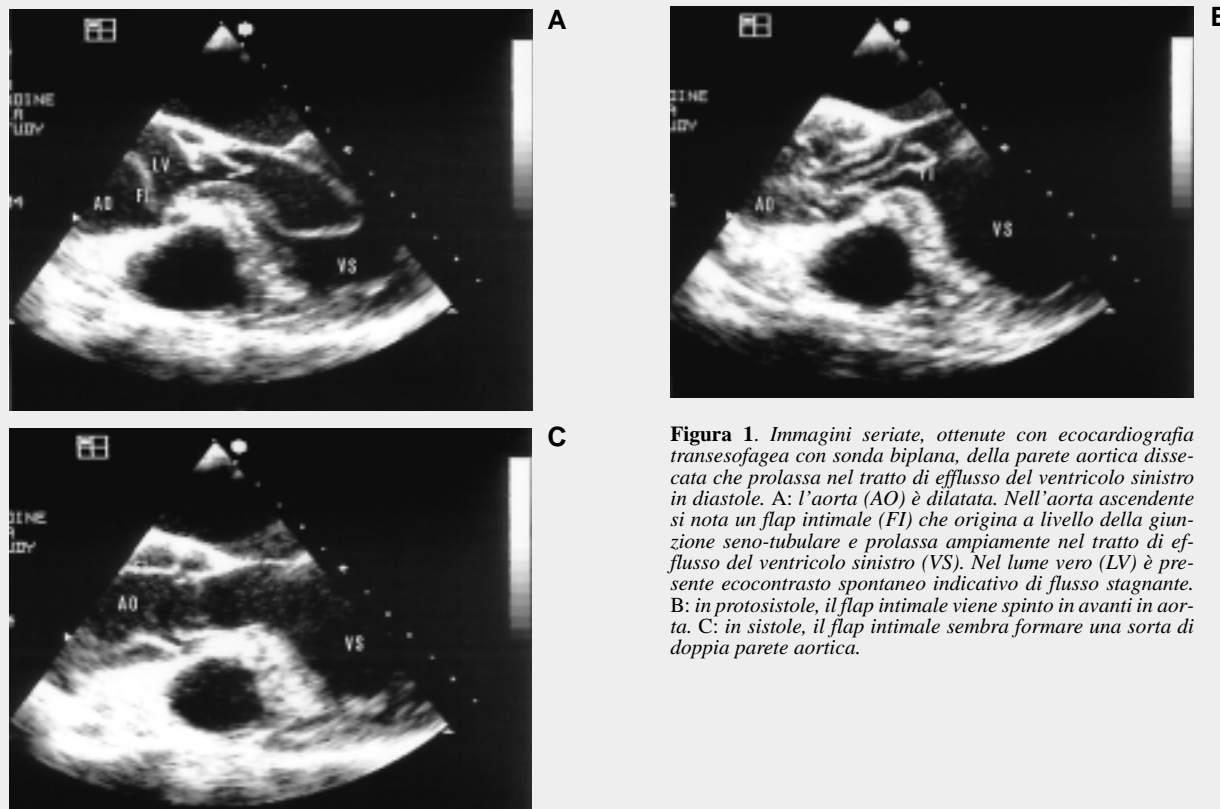
Dr. Luigi P. Badano

Unità Operativa di  
Cardiologia  
Azienda Ospedaliera  
"S. Maria della  
Misericordia"  
Piazzale S. Maria  
della Misericordia, 15  
33100 Udine  
E-mail: lbadan@tin.it

La dissezione aortica è un'emergenza cardiologica che si può presentare con un'ampia varietà di quadri clinici.

Un soggetto di sesso maschile di 80 anni venne inviato al Dipartimento di Emergenza della nostra Azienda Ospedaliera a causa di un episodio sincope. Il paziente non lamentava dolore toracico. In anamnesi era presente ipertensione arteriosa. All'esame ecocardiografico transtoracico eseguito in Pronto Soccorso sorse il forte sospetto di dissezione dell'aorta ascendente. Il paziente fu immediatamente sottoposto

ad esame ecocardiografico transesofageo che confermò la diagnosi di dissezione aortica di tipo A di Stanford. Le immagini dimostrarono un'ampia dissezione dell'aorta ascendente che si estendeva fino all'aorta toracica discendente. Il flap intimale era molto ampio ed altamente mobile producendo l'immagine di una formazione nastriforme che prolassava pressoché interamente nella cavità ventricolare sinistra in diastole e veniva spinta in aorta durante la sistole successiva (Fig. 1). Non era riscontrabile versamento pericardico. L'insuffi-



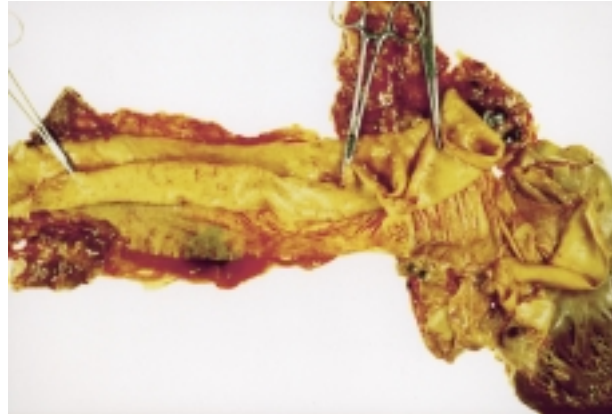**Figura 1.** Immagini seriate, ottenute con ecocardiografia transesofagea con sonda biplana, della parete aortica dissecata che prolassa nel tratto di efflusso del ventricolo sinistro in diastole. A: l'aorta (AO) è dilatata. Nell'aorta ascendente si nota un flap intimale (FI) che origina a livello della giunzione seno-tubulare e prolassa ampiamente nel tratto di efflusso del ventricolo sinistro (VS). Nel lume vero (LV) è presente ecocontrasto spontaneo indicativo di flusso stagnante. B: in protosistole, il flap intimale viene spinto in avanti in aorta. C: in sistole, il flap intimale sembra formare una sorta di doppia parete aortica.

ienza aortica era di grado moderato con ventricolo sinistro dilatato e diffusamente ipocinetico. Durante il trasferimento alla sala operatoria il paziente morì per asistolia irreversibile. I rilievi autoptici confermarono le immagini ecocardiografiche (Fig. 2).

In questo paziente, la dissezione aortica si è manifestata senza dolore, con la sincope come unico sintomo. La prevalenza di episodi sincopali senza segni neurologici focali è stata riscontrata nel 4-5% dei pazienti con dissezione aortica<sup>1,2</sup>.

### Bibliografia

1. Spittell PC, Spittell JA Jr, Joyce JW, et al. Clinical features and differential diagnosis of aortic dissection: experience with 236 cases (1980 through 1990). *Mayo Clin Proc* 1993; 68: 642-51.
2. Slater EE, DeSanctis RW. The clinical recognition of dissecting aortic aneurysm. *Am J Med* 1976; 60: 625-33.



**Figura 2.** Immagine autoptica. Da destra a sinistra: il ventricolo sinistro, il bulbo aortico e l'aorta ascendente sono state sezionate per visualizzare la dissezione degli strati intimale e medi dell'aorta ascendente dall'avventizia.